# РЕЦИДИВИРАЩА БОЛЕЗНЕНА ОФТАЛМОПЛЕГИЧНА НЕВРОПАТИЯ – ПРЕДСТАВЯНЕ НА КЛИНИЧЕН СЛУЧАЙ

## РЕЗЮМЕ


РЕЦИДИВИРАЩА БОЛЕЗНЕНА ОФТАЛМОПЛЕГИЧНА НЕВРОПАТИЯ – ПРЕДСТАВЯНЕ НА КЛИНИЧЕН СЛУЧАЙ

Рецидивиращата болезнена офталмоплегична невропатия (предишни наименования офталмоплегична мигрена, идиопатична възпалителна невропатия изявяваща се като краниална невропатия) може да има начало в детска възраст и пубертета. В третото издание на международната класификация на главоболията от 2018 година заболяването се характеризира като повтарящи се епизоди (най-малко два) на едностранно главоболие и ипсилатерална пареза на един, два или три моторни очни нерва (най – често трети краниален нерв), при изключени със съответни изследвания орбитални, параселарни или в задна черепна ямкалезии и проявите не могат да бъдат обяснени по-добре с друга диагноза от класификацията. Характерна находка при МРТ е усилване с гадолиний или задебеляване на съответния моторен очен нерв.

Клиничен случай: Представя се момче с нормално преморбидно развитие, фамилна анамнеза за майка с непрецизирано главоболие. С първи епизод на 7 години, започнал с болка над дясно око, съпроводена с гадене и повръщания, последвани два дни по-късно от лезия на трети краниален нерв. Втори епизод на 11 години, започнал с пулсиращо главоболие в дясно челно, съпроводено с дразнене от шум и светлина, гадене и повръщания. Седем дни по-късно на фона на главобо-


## ABSTRACT


RECURRENT PAINFUL OPHTHALMOPLEGIC NEUROPATHY – CASE PRESENTATION

Recurrent painful ophthalmoplegic neuropathy (previously named ophthalmoplegic migraine, idiopathic inflammatory neuropathy manifesting as cranial neuropathy) may begin in childhood and adolescence. According to the third edition of the International Classification of Headache Disorders in 2018, the disease is characterized by recurrent episodes (at least two) of unilateral headache and ipsilateral paresis affecting one, two or three of the oculomotor nerves (usually the third cranial nerve). The diagnosis should be made after exclusion of orbital, parasellar and cerebellar lesions and when the symptoms can't be better explained by another diagnosis from the classification. A typical finding in MRI is the presence of gadolinium enhancement or thickening of one of the oculomotor nerves.

We present the case of a boy with a normal premorbid development and a family history of a mother who suffers from headache. The first episode of a headache happened when the boy was 7 years old. Initially the episode started with a pain behind the right eye, accompanied by nausea and vomiting that was followed two days later by a third cranial nerve paresis. The second episode was when 11 years of age and started with a pulsating headache, accompanied by photo- and phonophobia, nausea and vomiting. Seven days later the headache continued and a paresis of the right oculomotor nerve was presented. Between the two episodes the boy con-



*В. Томов [1], В. Божинова [1,2], И. Александрова [1,2], Н. Топалов [2,3]*

*[1] УМБАЛНП „Свети Наум“, София, Клиника по нервни болести за деца*
*[2] Медицински факултет, Медицински Университет, София*
*[3] УМБАЛНП „Свети Наум“, София, Отделение по образна диагностика*

*V. Tomov [1], V. Bojinova [1,2], I. Aleksandrova [1,2], N. Topalov [2,3]*

*[1] Clinic of Child Neurology, UMHATNP „St. Naum“*
*[2] Faculty of Medicine, Medical University - Sofia*
*[3] Imaging Diagnostics Department, UMHATNP „St. Naum“*

лието с изява на лезия на трети краниален нерв в дясно. В годините между двата епизода имал епизодично главоболие с характеристика на мигренозно. Проведени са хематологични и биохимични изследвания, без отклонения, негативна миастенна реакция от ЕМГ изследването, нормална КТ на главен мозък и данни от невроофталмологичното изследване за лезия на трети краниален нерв в дясно. МРТ на главен мозък разкрива уголемен и значително контрастиращ се в зоната на излизане от мозъчния ствол и интрацистерналния си сегмент трети десен краниален нерв, което може да се свърже с асептично проксимално възпаление и едем. Проведено лечение с кортикостероид с пълно отзвучаване на оплакванията от главоболие и лезията на трети краниален нерв в рамките на две седмици.

Представеният случай покрива критериите на последното издание на международната класификация на главоболията за рецидивираща болезнена офталмоплегична невропатия. Дискусионна остава ролята на главоболието, което със своята характеристика покрива диагностичните критерии за мигрена без аура.

**Ключови думи:** главоболие, офталмоплегия, мигрена

tinued to experience migraine headache. The patient was with normal hematologic and biochemical tests, the EMG didn't show myasthenic reaction, the CT was normal, the ophthalmologic examination showed lesion of the right oculomotor nerve.

The MRI showed enlargement and enhancement of the right third cranial nerve in the area where the nerve exits the brainstem and in its intracisternal segment which can be explained by an aseptic proximal inflammation and edema. The boy was treated with corticosteroids and a complete resolution of the symptoms was observed after 2 weeks.

The presented case fulfills the criteria for recurrentpainfulophthalmoplegicneuropathy according to the International Classification of Headache Disorders. Discussion remains for the role of the headache, whose characteristics fulfill the diagnostic criteria for a migraine without aura.

**Key words:** headache, ophthalmoplegia, migraine

**ВЪВЕДЕНИЕ:** Рецидивиращата болезнена офталмоплегична невропатия с предишни наименования офталмоплегична мигрена (1), идиопатична възпалителна невропатия изявяваща се като краниална невропатия (2) може да има начало в детската възраст и пубертета. В третото издание на международната класификация на главоболията от 2018 година тя е поставена в раздела на болезнените лезии на краниалните нерви и други лицеви болки (3). Съгласно тази класификация заболяването се характеризира като повтарящи се епизоди (най-малко два) на едностранно главоболие и ипсилатерална пареза на един, два или три моторни очни нерва, най-често трети краниален нерв, при изключени със съответни изследвания орбитални, параселарни или в задна черепна ямкалезии и проявите не могат да бъдат обяснени по-добре с друга диагноза от класификацията. Главоболието може да се изяви до 14 дни преди моторната очна пареза. Характерна находка при магнитно-резонансната томография (МРТ) е усилване с гадолиний или задебеляване на съответния моторен нерв. Лечението с кортикостероиди има благоприятен ефект при някои от пациентите.

**КЛИНИЧЕН СЛУЧАЙ:** Представя се момче на 11 години с рецидивираща болезнена офталмоплегична невропатия. Пациентът е родено от първа, нормално протекла бременност, раждане в термин, по естествен път, без данни за асфиксия, тегло 2450 грама и ръст 51 см, с нормално моторно-психическо развитие в ранното детство. Първият епизод е наблюдаван на 7 години, започнал с болка предимно над дясното око, съпроводена с гадене и повръщания, последвана два дни по-късно от спадане на горния клепач на дясно око и невъзможни движения на дясна очна ябълка на-

вътре и нагоре. При проведената консултация с невроофталмолог е описана лезия на третия краниален нерв в дясно при нормални очни дъна. Компютърната томография (КТ) на главен мозък е била нормална, липсвали данни от ЕМГ изследването за нарушения в нервно-мускулното предаване от постсинаптичен тип, както при миастения гравис, нормални хематологични и биохимични изследвания. Вторият епизод на 11 години започнал с пулсиращо главоболие в дясно челно, съпроводено с дразнене от шум и светлина, продължили няколко дни и гадене с повръщания в първите два дни. Седем дни по-късно на фона на главоболието се появила птоза на десен горен

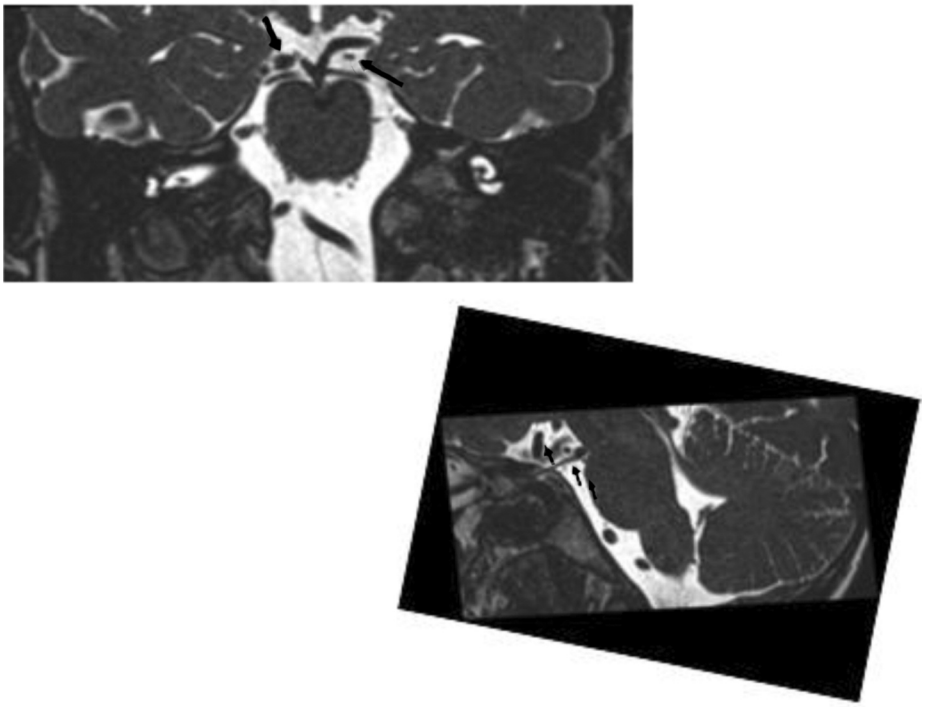

Фиг. 1

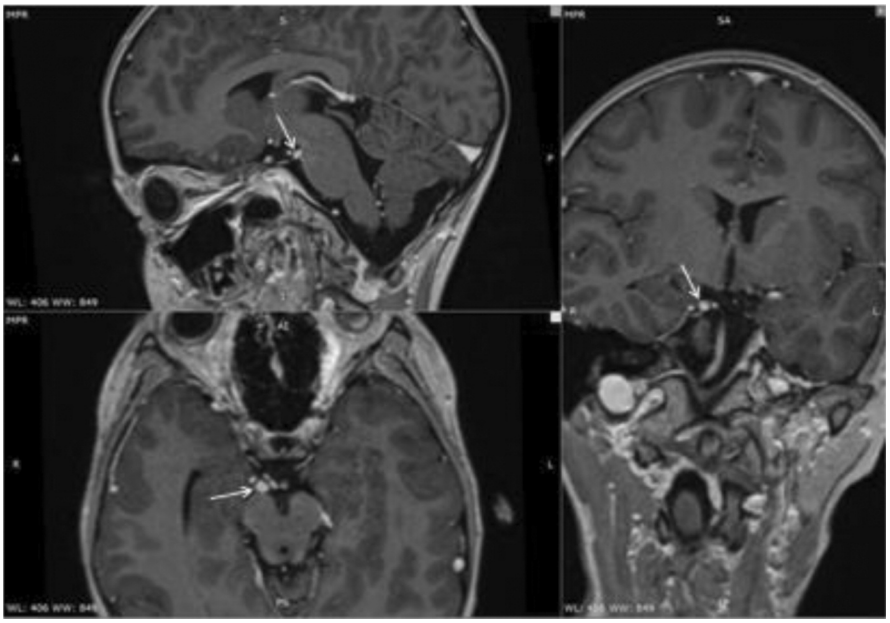

Фиг. 2

клепач, разширена зеница, двойно виждане. При проведената консултация с невроофталмолог с данни за увреда на n.ocolomotorius в дясно при нормални очни дъна; КТ на главния мозък и хематологичните и биохимични изследвания са без отклонения. Проведена МРТ на главен мозък със съдова програма и контрастно усилване разкрива уголемен и значително контрастиращ се в зоната на излизане от мозъчни ствол и интрацистерналния си сегмент трети десен краниален нерв, което може да се свърже с асептично проксимално възпаление и едем (**Фигура 1 и 2**). При двата гореописани епизода е проведен кортикостероиден курс на лечение с пълно отзвучаване на оплакванията от главоболие и лезията на n.ocolomotorius в рамките на две седмици. В годините между двата пристъпа с очедвигателна симптоматика момчето е имало епизодично главоболие с честота до един път месечно. Започвало е почесто след училище, с пулсираща болка двустранно слепоочно и преобладаващо по-силно в дясно челно, с дразнене от шум и светлина, усилване от движение, понякога с побледняване, преустановяване след прием на аналгетик. Тази характеристика покрива критериите на международната класификация на главоболията за мигрена без аура.

**ОБСЪЖДАНЕ:** Представеният случай покрива критериите на последното издание на международната класификация на главоболията за рецидивираща болезнена офталмоплегична невропатия. Дискусионна остава ролята на главоболието, което предшества лезията на трети краниален нерв и отговаря на част от критериите за мигрена (мигреноподобно главоболие). Същевременно главоболието изявявало се в годините между двата епизода е с характеристика на мигрена без аура. Обсъждани са няколко хипотези за патогенетичната връзка между парезата на очните двигателни нерви и главоболието. Налице са много близки топографско-анатомични взаимоотношения между началните части на очните двигателни нерви и артериите кръвоснабдяващи мозъчния ствол и които са богато инервирани от първия клон на троичния нерв, неразделна част от тригеминоваскуларния рефлекс в патогенезата на мигрената. Активирането на тази система по време на мигренозен пристъп води до освобождаването на субстанции, които биха могли да засегнат съседните очни двигателни нерви с резултат повтарящи се демиелинизации и ремиелинизации, заедно с повтарящи се пристъпи на мигрена. Това би могло да причини задебеляването и контрастното усилване на тези нерви (4). Възпалително-демиелинизиращ процес в очните моторни нерви може да предизвика тригемино-васкуларна активация имаща за резултат мигреноподобно главоболие (5),(6). Съществува и патогенетична хипотеза свързана с вазодилатацията при мигрена, с притискане на краниални нерви (7). Могат да се обсъждат също и генетични фактори свързани с очните моторни нерви и определящи специфичното им засягане при хора с мигрена.

**ЗАКЛЮЧЕНИЕ:** Рецидивиращата болезнена офталмоплегичнаневропатия включваща в проявите си мигреноподобно главоболие и изява извън пристъпите на главоболие отговарящо на критериите за мигрена оставя отворена врата за бъдещо точно определяне на нозологичната принадлежност на това заболяване.

*Адрес за кореспонденция:*
*Д-р Веселин Томов,*
*Клиника по нервни болести за деца,*
*УМБАЛНП „Св. Наум„*

## ЛИТЕРАТУРА

1. Headache Classification Committee of the International Headache Society. Classification and Diagnostic Criteria for Headache Disorders, Cranial Neuralgias and Facial Pain (First

edition). Cephalalgia, 1988, 8 (7), 1-96.
2. Headache Classification Subcommittee of the International Headache Society. The International Classification of Headache Disorders (second edition).Cephalalgia, 2004, 24(1), 1-160.
3. Headache Classification Committee of the International Headache Society. The International Classification of Headache Disorders (third edition).Cephalalgia, 2018, 38(1), 1-211.
4. Carlow, T.J. Oculomotor ophthalmoplegic migraine: Is it really migraine. J. Neuro-ophthalmology, 2002, 22, 215-221.
5. Lance, J.W., Zagami, A.S. Ophthalmoplegic migraine. A recurrent demyelinating neuropathy?Cephalalgia, 2001, 21, 84-89.
6. Daroff, R.B. Ophthalmoplegic migraine.Cephalalgia, 2001, 21, 81.
7. Goadsby, P.J. The vacular theory of migraine: A great story wrecked by the facts. Brain, 2009, 132, 6-7.